

# INTERACCIONES

Journal of family, clinical and health psychology

// ISSN 2411-5940

e-ISSN 2413-4465

www.revistainteracciones.com



## ESTUDIO DE CASO

### Esthesioneuroblastoma: the impact of brain oncological disease on neuropsychological changes – Clinical Case Study

*Esthesioneuroblastoma: el impacto de la enfermedad oncológica cerebral en los cambios neuropsicológicos – Estudio de Caso Clínico*

Charles Ysaacc da Silva Rodrigues <sup>1\*</sup>

<sup>1</sup> Universidad de Guanajuato, Guanajuato, México.

\* Correspondencia: [charles.rodrigues@ugto.mx](mailto:charles.rodrigues@ugto.mx)

Recibido: 11 de agosto de 2022 | Revisado: 27 de octubre de 2022 | Aceptado: 08 de noviembre de 2022 | Publicado Online: 07 de diciembre de 2022.

#### CITARLO COMO:

da Silva Rodrigues, C. Y. (2022). Esthesioneuroblastoma: the impact of brain oncological disease on neuropsychological changes – Clinical Case Study. *Interacciones*, 8, e286. <http://dx.doi.org/10.24016/2022.v8.286>

#### ABSTRACT

**Background:** Esthesioneuroblastoma-type brain oncology is a rare tumor, but with extensions that can reach the base of the skull and, occasionally, can present long-distance metastases that commonly reach the lungs. We aimed to identify and analyze the neuropsychological changes before and after the surgical intervention. **Methods:** Only one participant was considered for this case study, a 53-year-old man who lived in the city of Lisbon. A screening consisting of various subtests of the WISC and the complex figure of Rey was applied. In addition, we used the EADS test to assess emotional regulation. **Results:** In the preoperative evaluation, significant alterations were verified for attention, memory, executive functions and all areas of emotional regulation. Once the tumor was removed, hardly any alterations were verified in executive functions and depressive symptomatology. **Conclusions:** Significant improvements are verified due to natural stimulation, however, executive functions will have to follow a neuropsychological rehabilitation program to minimize the damage.

**Keywords:** Esthesioneuroblastoma, olfactory, cancer, brain, neuropsychology.

#### RESUMEN

**Introducción:** La enfermedad oncológica cerebral de tipo esthesioneuroblastoma es un tumor poco frecuente, pero con extensiones que pueden llegar hasta la base del cráneo y, en ocasiones, puede presentar metástasis a grandes distancias que comúnmente llegan hasta los pulmones. Esta investigación tuvo como propósito, identificar y analizar los cambios neuropsicológicos antes y después de la intervención quirúrgica. **Método:** Se consideró apenas un participante para este estudio de caso, un hombre con 53 años que residía en la ciudad de Lisboa. Se aplicó un screening constituido por diversas subpruebas de la WISC y la figura compleja de Rey, además se evaluó la regulación emocional a partir de la prueba EADS. **Resultados:** En la evaluación preoperatoria se verificaron alteraciones significativas para la atención, memoria, funciones ejecutivas y todos los ámbitos de la regulación emocional. Una vez extirpado el tumor, apenas se verificaron alteraciones en las funciones ejecutivas y sintomatología depresiva. **Conclusiones:** Se verifican mejorías importantes debido a la estimulación natural, sin embargo, las funciones ejecutivas tendrán que seguir un programa de rehabilitación neuropsicológico para minimizar el daño.

**Palabras clave:** Esthesioneuroblastoma, olfativo, cáncer, cerebral, neuropsicología.

## INTRODUCCIÓN

El estesioblastoma o neuroblastoma olfatorio es un tumor poco frecuente, por lo general invasivo y de etiología desconocida; se origina en los tejidos neuroepiteliales. En el caso concreto del estesioblastoma, el tumor se produce en las capas basales de las células olfatorias en la cavidad nasal de la placa cribiforme, especialmente en el tercio superior del septum nasal, entre la lámina cribosa y la línea del borde libre del cornete medio. Su extensión puede llegar hasta la base del cráneo y, en ocasiones, puede presentar metástasis a grandes distancias que comúnmente llegan hasta los pulmones, huesos, piel, hígado y/o masas mediastínicas (Akaki-Caballero & Guzmán-Romero, 2015; Dulguerov & Calcaterra, 1992).

Sobre el neuroblastoma olfatorio hay bibliografía científica poco específica, aquí basada fundamentalmente, en investigaciones de revisión con la participación hasta de mil pacientes. Sobre la tumoración general de las fosas nasales, se sabe ahora que hay tres tipos de células que generan el cáncer epitelial: carcinoma de células escamosas asociado a tres subtipos de tumoración; carcinoma de células no escamosas, asociado a cinco subtipos; melanoma, carcinoma indiferenciado, el mismo neuroblastoma olfatorio y otros cinco tipos y nueve subtipos de cáncer no epiteliales; tumores benignos y metastásicos (Benet, Garabal, Luis, Tacoronte & Artazkoz, 2017; Da Silva, 2021).

La definición clara del estesioblastoma sólo fue posible hasta el desarrollo clínico de la inmunohistoquímica, que pasa por el análisis de una porción de tejido afectado al que se aplican anticuerpos y cuya reacción permite identificar determinados biomarcadores (antígenos) que, a la par, favorecen el diagnóstico de la enfermedad y, en algunas situaciones, la distinción de la tipología tumoral. Es importante referir que la inmunohistoquímica pasó por una investigación que inició en 1941 y concluyó casi una década más tarde. Desde entonces es posible obtener un diagnóstico diferencial del neuroblastoma olfatorio y de una serie de otros tumores en esa región (Bayard, Buzón & Rodríguez, 2005; Dulguerov, Allal & Calcaterra, 2001).

En 1941, cuatro investigadores de la Universidad de Harvard: Albert Hewett Coons, Hugh Creech, Norman Jones y Ernst Berliner, empezaron un proceso al cabo del cual presentaron la inmunofluorescencia utilizaron anticuerpos marcados con isotiocianato de fluorescencia para la identificación de los biomarcadores antígenos. La técnica se desarrolló consolidando conocimientos de fisiología, inmunología y bioquímica, hasta el momento en que los anticuerpos se pasarían a aplicar en marcadores enzimáticos, algo más útil para la práctica clínica; ya en la década de los ochenta la inmunohistoquímica ganó relevancia con el descubrimiento de anticuerpos monoclonales (Da Silva, 2021; Noggle & Dean, 2013).

De esta manera, queda claro que fue difícil obtener herramientas para un diagnóstico diferencial del estesioblastoma, cuya incidencia es de 0.4 pacientes por cada 100 mil personas y que sigue siendo complicado. El reto estriba en que fácilmente se puede confundir con otras neoplasias indiferenciadas de la cavidad nasal; en que una de las características es su excepcional variabilidad biológica que repercute en la posibilidad de que se llegue a desarrollar una tumoración altamente agresiva o como un tumor de crecimiento lento (en este último caso, se

tiene registro de pacientes que han sobrevivido a la enfermedad por más de 20 años) y, finalmente porque ningún sistema de clasificación de los tumores de la cavidad nasal ha encontrado, todavía, una aceptación unánime por parte de la comunidad científica (Benet, Garabal, Luis, Tacoronte & Artazkoz, 2017; Dulguerov & Calcaterra, 1992).

Hasta ahora, las clasificaciones más aceptadas son la propuesta de Kadish, protagonizada por la autora Sidney Kadish y colaboradores: Max Goodman y C. Wang. Ellos refieren tres estadificaciones: A – cuando el tumor está limitado a la fosa nasal; B – cuando su extensión llega a los senos paranasales y C – cuando la extensión se presenta más allá de los senos paranasales o cuando ocasiona metástasis (Kadish, Goodman & Wang, 1976). Y la propuesta de Dulguerov (autores: Pavel Dulguerov, Michael Jacobsen, Willy Lehmann & Thomas Calcaterra), consistente en un cambio en el estadio C de la estadificación de Kadish para describir con mayor detalle. Así, en el estadio C de Dulguerov se especifica la diferenciación tumoral designada como T, para: T1 - tumoración que afecta a la fosa nasal y/o senos paranasales; T2 - tumoración que impacta en la cavidad nasal y/o senos paranasales, incluyendo esfenoides con extensión o erosión de la placa cribiforme; T3 - tumoración que se extiende o protruye dentro de la fosa craneal anterior sin invasión dural; y T4 - tumoración que afecta al cerebro. La diferenciación de afectaciones designada como N, para: N0 - no hay afectación ganglionar cervical; N1 - cualquier afectación cervical ganglionar; y para la diferenciación metastásica designada como M, para: M0 - no hay metástasis; y M1 - evidencia de metástasis a distancia (Dulguerov & Calcaterra, 1992; Dulguerov, Allal & Calcaterra, 2001). La valoración del paciente debe tener como propósito principal la obtención de un diagnóstico diferencial que permita determinar la extensión de la masa tumoral y, por ende, establecer un plan de intervención; ahora bien, tomando en cuenta las dificultades de diagnóstico, en estos casos es preciso otorgar la mayor relevancia al conjunto de herramientas de evaluación utilizadas como la elaboración de la historia clínica y la exploración física. Estos métodos de valoración se justifican por la fuerte interacción de signos en los cuadros sintomatológicos de los diferentes tumores en la cavidad nasal, pensando únicamente en los tumores nasales, de seno maxilar, de senos etmoidales, seno frontal y seno esfenoidal (Alegría-Loyola, Galnares-Olalde & Mercado, 2017; Noggle & Dean, 2011).

Los síntomas en general pueden ser los siguientes: ocupación de fosas, obstrucción nasal unilateral y progresiva; rinorrea serosa, purulenta o sanguinolenta; epistaxis, anosmia, deformidad de la pirámide nasal, dolor, ensanchamiento de la raíz nasal, edema de reborde orbitario inferior; abombamiento del ángulo interno del ojo; afectación del nervio óptico y canal carotídeo; cefalea, desplazamiento del globo ocular, dolor retroorbitario, sordo y profundo; visión borrosa, ceguera, proptosis y anestesia o hipoestesia de región trigeminal. A estos síntomas se pueden agregar complicaciones clínicas que pueden surgir como consecuencia del tumor (Akaki-Caballero & Guzmán-Romero, 2015; Da Silva, 2021; Dulguerov & Calcaterra, 1992).

Entre las más importantes, de manera general, están las que se enumeran a continuación: sinusitis, cefalea, dolor crónico o agudo en la región afectada o regiones circundantes; mucocele

o anosmia, otitis serosa unilateral, edema y tumefacción malar, proptosis, diplopía, úlceras o masas en la mucosa oral; alteraciones dentarias, crisis comiciales, alteraciones de la conducta y cambios de humor. En este contexto, el diagnóstico debe ser complementado con neuroimagen, biopsia y todas las técnicas que permitan una buena clasificación de la masa tumoral, con el fin de encontrar la forma o la asociación de formas de intervención más eficaces contra el estesioneuroblastoma (Aljure, Pulido-Arias, Rodríguez-Monroy, Rodríguez-Mateus & Ramos-Hernández, 2016; Dulguerov, Allal & Calcaterra, 2001).

El tratamiento tiene como base principal la intervención quirúrgica, con procedimiento craneofacial o endoscópico, preferentemente, seguida de radioterapia. Un dato importante sobre la intervención es que podría implicar complicaciones posquirúrgicas relacionadas, sobre todo, con la herida quirúrgica y alteraciones al nivel del SNC. La radiación complementaria que podría ser indicada contra el estesioneuroblastoma, comúnmente es la misma que se prescribe para combatir tumores B y C de la clasificación Kadish, no obstante, no en todos los casos se requiere este tratamiento complementario, es suficiente con la cirugía (Benet, Garabal, Luis, Tacoronte & Artazkoz, 2017; Noggle & Dean, 2011).

En el neuroblastoma olfatorio los inconvenientes más significativos, frente al tratamiento, son la reincidencia local y las metástasis a distancia y, en ciertos casos, la combinación de ambas situaciones. Este tipo de circunstancias son tomadas en cuenta en el proceso de definición del tratamiento y las intervenciones que pueden ser cirugía, cirugía y radioterapia posquirúrgica; radioterapia como tratamiento único y quimioterapia paliativa, entre las principales estrategias, todas y cada una supeditadas al tipo de recidiva y a las características del tratamiento inicial. La quimioterapia se ha presentado como una excelente propuesta para los tumores de tipo C en la clasificación de Kadish, aunque no existe un esquema de quimioterapia sistematizado; su aplicación se ha basado en cisplatino 20 y etopósido, además de la bleomicina (Bayard, Buzón & Rodríguez, 2005; Da Silva, 2021).

Las tasas de reincidencia del neuroblastoma olfatorio no son objetivas, primero porque existen pocos casos y, segundo, por la dificultad del diagnóstico diferencial. Con esta advertencia, se puede realizar una previsión estadística a partir de investigaciones que han reportado más de 30 % de los casos de reincidencia local y donde se encuentra la mayor coincidencia; entre 16 y más de 17 % en reincidencia regional; y entre 7 y más de 7 % en metástasis a distancia. En cuanto a la supervivencia de los pacientes con este tipo de tumoración, se ha reportado un promedio de entre 5 y 15 años dependiendo del tratamiento y de la situación clínica (Akaki-Caballero & Guzmán-Romero, 2015; Noggle & Dean, 2013).

Con relación a los cambios neuropsicológicos provocados por un neuroblastoma olfatorio, la literatura es casi inexistente, en realidad, apenas se pudieron encontrar cuatro trabajos teóricamente relacionados con afectaciones de la cavidad nasal y compresión de la corteza prefrontal. Al respecto, todas las investigaciones coincidieron en dos factores, primero, que los pacientes presentaban limitaciones en la memoria de trabajo y atención, y segundo, que estas alteraciones mejoran de manera significa-

tiva después de un procedimiento quirúrgico o de finalizados los tratamientos de quimioterapia y/o radioterapia. Asimismo, también se circunscribieron otros dos síntomas, sin coincidencias entre los resultados de las investigaciones: alteraciones en las funciones ejecutivas y de las habilidades visuoespaciales (Da Silva & Carvalho, 2022; Gutiérrez & Fajardo, 2013; Noggle & Dean, 2013; Román, et al., 2007).

## MÉTODO

### Diseño

Esta investigación presenta un diseño cualitativo, considerando que la indagación de los datos arrojados permite un análisis de significación de categorías extraídas a partir de los resultados, por medio del proceso inductivo. En cuanto al objetivo, la investigación es descriptiva, porque busca describir los cambios neuropsicológicos debido a la enfermedad oncológica cerebral - Estesioneuroblastoma. El proceso metodológico se direccionó hacia un estudio de caso con el propósito de analizar la información, que permitió conocer de forma más objetiva y detallada las peculiaridades y los procesos específicos de la región cerebral lesionada, corteza prefrontal, antes y después de la remoción de la masa tumoral (Hernández, Fernández, & Baptista, 2014; Marconi & Lakatos, 2006; Yin, 1984).

### Participante

Un paciente con 53 años del sexo masculino, caucásico, casado, padre de dos hijos, residente en Lisboa desde hace 5 años. Según los datos recogidos en el ingreso, el paciente había estado emigrado durante 12 años en Estados Unidos, Luisiana, trabajando, sobre todo, en el área de la hostelería. Su nivel de escolaridad era bajo, según lo reportado, apenas había terminado la educación primaria, y fue encontrado por su esposa caído e inconsciente en el suelo de su casa.

El paciente fue incluido en este estudio de caso, como participante único, por tratarse de una situación bastante peculiar, a pesar de que ingresan anualmente varios casos de tumoración en la región nasal, muy pocos se diagnostican como estesioneuroblastoma o neuroblastoma olfatorio; además, al momento que se inició esta investigación apenas había registro de 12 casos semejantes atendidos en el Hospital, sin embargo, ninguno tenía tantas similitudes con la descripción teórica del estesioneuroblastoma, casi literal.

### Instrumentos

La evaluación del paciente, tanto preoperatoria como posoperatoria, se realizó a partir de un screening protocolario del hospital para pacientes con enfermedad oncológica cerebral, compuesto por subpruebas de la Escala de Inteligencia de Wechsler para Adultos (WAIS, por sus iniciales en inglés). Así se aplicaron las siguientes subpruebas: semejanzas, que mide la capacidad para transmitir relaciones entre conceptos, la capacidad para el pensamiento asociativo y capacidad de abstracción verbal; información, que valora la capacidad de adquirir, almacenar y recuperar información, memoria de largo plazo; cubos, para medir la capacidad de análisis, reproducción y memorización de información abstracta; y cancelación, para identificar la vigilancia, atención selectiva, velocidad de procesamiento y coor-

dinación visomotora (Gonçalves, Simões & Castro-Caldas, 2014, 2017; Wechsler, 1999, 2012).

Importa referir que la aplicación de las varias subpruebas de la WAIS para medir los cambios neuropsicológicos en el paciente se debe a dos situaciones, primero, que el paciente no presentaba condiciones para que se le aplicara una batería neuropsicológica completa, en este sentido, para evitar la distracción y el cansancio se aplicaron las subpruebas de la WAIS descritas anteriormente; y segundo, que la WAIS, en Portugal, está validada desde la funcionalidad neuropsicológica para medir lesiones cerebrales y procesos posquirúrgicos de tumoración primaria (Gonçalves, Simões & Castro-Caldas, 2014, 2017). Esta prueba fue validada para la población portuguesa en el 2008, considerando a personas entre 16 y 90 años, y presentando una fiabilidad promedia para todas las subpruebas que varía entre .74 y .98 (Wechsler, 2008).

Se aplicó la figura compleja de Rey, siendo que está consiste en la exposición de una figura compuesta por 18 elementos, con la que se realizaron dos actividades distintas: una de copia y otra de recuerdo para evaluar memoria a través de la reproducción de la figura tres minutos más tarde. El test evaluó posibles alteraciones neurológicas relacionadas con problemas del ámbito perceptivo o motriz, el desarrollo y maduración de la actividad gráfica, la praxis visuconstructiva y la memoria visual inmediata. Mientras que la tarea de copia permite la evaluación de los procesos cognitivos vinculados a las estrategias de organización, siendo muy útil para la evaluación de la función ejecutiva (Jamus & Mader, 2005; Rey, 1997, 2002).

En cuanto a la evaluación de la regulación emocional se realizó a partir de la Escala de Depresión, Ansiedad y Estrés – EDAE (DASS-21 por sus siglas en inglés), en su forma abreviada de 21 ítems. Esta prueba mide tres dimensiones, con siete ítems cada una, considerando la intensidad de estados afectivos de la depresión, ansiedad y estrés. Las opciones de respuesta son de tipo Likert y clasifican de 0 a 3 puntos, donde 0 es no se aplica; 1 se aplica poco; 2 se aplica bastante y 3 se aplica mucho (Apóstolo, Mendes & Azeredo, 2006; Lovibond & Lovibond, 1995).

Además, en la evaluación preoperatoria se aplicó la historia clínica y una entrevista semiestructurada sobre el ámbito psicosocial, con el objetivo de lograr una mejor caracterización de la persona en su entorno y consecuentemente, en los diferentes contextos evaluados: funcionalidad neuropsicológica y regulación emocional.

### Procedimiento

El proceso de evaluación preoperatorio se realizó dos días después del internamiento del paciente y 5 días antes de la intervención quirúrgica. Se aplicaron dos sesiones, la primera, para explicar todas las cuestiones relacionadas con el procedimiento, se recogió el consentimiento informado y se llenó la historia clínica y entrevista semiestructurada; y en la segunda sesión se aplicó la batería de pruebas. En cuanto a la evaluación posoperatoria se realizó 5 días después de la intervención, igualmente se utilizaron dos sesiones, en la primera, se aplicó la batería de pruebas, misma que en la evaluación preoperatoria; y en la segunda sesión se realizaron aclaraciones relativas a los resultados de ambos procesos de evaluación y sobre el expediente,

en general.

### Consideraciones éticas

El participante fue informado sobre el método de la investigación y su participación fue voluntaria, en concordancia con los criterios éticos de confidencialidad y anonimato, bien como de los criterios metodológicos difundidos por la *American Psychological Association* (2020); Declaración de Helsinki de la Asociación Médica Mundial (1964). Este trabajo de investigación fue aprobado por el Comité Institucional de Bioética en la Investigación del Centro Hospitalar Universitário de Lisboa Central - Hospital de São José.

### Presentación del Caso

El paciente recupera su estado de consciencia antes de llegar al servicio de Urgencias del Centro Hospitalar Universitário de Lisboa-Central, Hospital de São José, una vez que había sido encontrado caído e inconsciente por su esposa en el suelo de su casa. No se hace referencia a cualquier síntoma asociado con un cuadro de tumoración nasal, pero presenta signos importantes de apatía. Su esposa aporta los datos del paciente y comenta que fueron emigrantes durante varios años en Estados Unidos, que tienen una buena situación económica y viven los dos solos, sus hijos son mayores e independientes. Reporta también que su esposo padece de diabetes mellitus y de una cardiopatía isquémica.

El paciente fue transferido al servicio 12 de Neurocirugía del Hospital Santo António dos Capuchos donde se realizaron pruebas de imagen (TAC) con las cuales se pudo identificar una deformación localizada en el etmoidal-nasal e intracraneal frontal extra axial, con disrupción de la pared inferior de la fosa nasal anterior, y con edema vasogénico cortical y subcortical no parénquima adyacente que contribuye al efecto de la masa tumoral (ver Figura 1), refiriéndose en el reporte radiológico que se podría tratar de un posible esteseoneuroblastoma, que posteriormente fue confirmado a través de citología (biopsia). Una semana después de su internamiento el paciente presentó un cuadro de desinhibición conductual por afectación tumoral en el área de la corteza prefrontal (ver Figura 2).

Esta afectación prefrontal generó una serie de cambios conductuales, particularmente coprolalia o coprofemia que se refiere a la utilización sistemática de palabras obscenas. Esa afectación también impulsa al individuo a ejecutar actividades inapropiadas como esconder objetos, asustar a las personas, realizar tocamientos físicos al personal de salud, aparte de alteraciones cognitivas y emocionales. La intervención quirúrgica de remoción del tumor fue un éxito, desapareció la sintomatología del paciente, aunque se mantuvieron ciertas características comportamentales poco coherentes, como la impulsividad.

### RESULTADOS

Los datos arrojados por la evaluación preoperatoria refieren importantes alteraciones en la funcionalidad neuropsicológica, siendo que, a través de las subpruebas de comprensión verbal, se identificaron cambios en los mecanismos atencionales, memoria y funciones ejecutivas. La subprueba de semejanzas presentó puntuaciones bajas en la identificación y capacidad

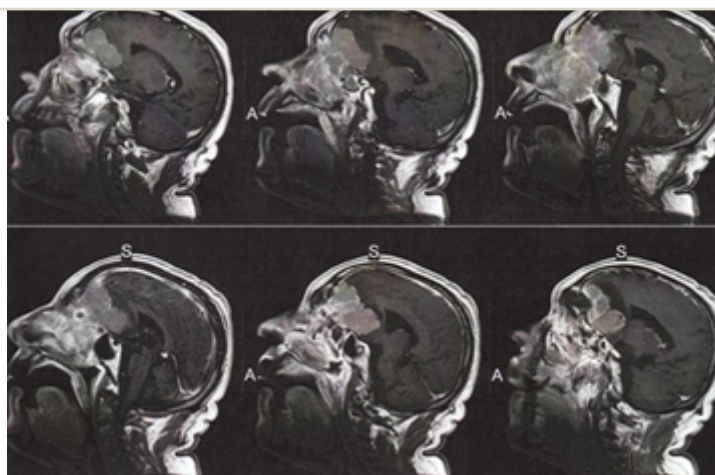


para relacionar conceptos previos; mientras que la subprueba de información mostró que el paciente tenía dificultades en la adquisición y recuperación de información inmediata, tanto por vía del aprendizaje formal como informal (ver Tabla 1). En lo que concierne al razonamiento perceptivo, se aplicó la subprueba de los cubos con baja puntuación para el análisis y síntesis visual, igualmente para la reproducción abstracta; y para medir la velocidad de procesamiento se aplicó la subprueba de cancelación (Wechsler, 1999, 2012).

Los procesos asociados a la memoria y funciones ejecutivas se complementaron con la prueba de la figura compleja de Rey, en lo que concierne a la medición preoperatoria (ver Tabla 2). El tiempo total de la prueba fue de 27 minutos y 80 segundos, superando el tiempo total de prueba, o sea, los 25 minutos que refiere el Manual de la Figura Compleja de Rey (ver Figura 3). Para la evaluación Posoperatorio se pudo verificar los valores en la tabla 3. El tiempo total de la prueba fue de 22 minutos y 49 segundos, no superando los 25 minutos que refiere la literatura.

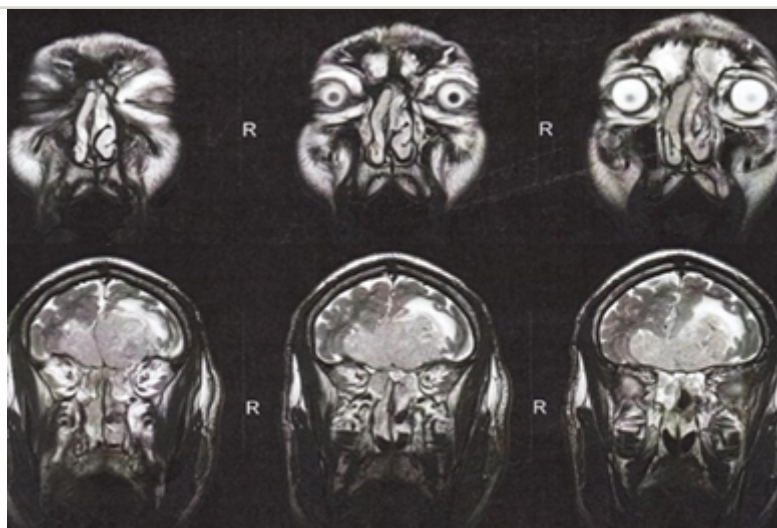
La prueba de regulación emocional (EDA) confirma las alteraciones de la regulación emocional cuantificándolas en 6 puntos para los niveles de ansiedad, lo que corresponde a un grado moderado de ansiedad; se validó con 9 puntos el nivel de estrés, lo que corresponde a un grado levemente por encima del valor normal, es el dato menos preocupante; y se validó con 11 puntos el nivel de depresión, lo que representa un grado severo de depresión (ver Tabla 3).

En el segundo proceso de evaluación se pudo verificar una disminución significativa de las alteraciones neuropsicológicas, esencialmente, en los mecanismos de la atención y memoria, siendo que los procesos asociados con las funciones ejecutivas se mantienen alterados. La figura compleja de Rey corrobora los datos referentes a las funciones ejecutivas, sobre todo, porque ahora se presenta una reproducción con menos fallos, pero con un incremento en el tiempo de ejecución, aunque es importante indagar sobre en cuál de los hemisferios incide los déficits funcionales de las acciones ejecutivas. Referente a la regulación



**Figura 1.** Estudio de resonancia magnética-secuencia 3D-lateral

Nota: En las imágenes se pueden observar las dimensiones del tumor que se inicia en las fosas nasales y crece hasta la corteza prefrontal afectando la región orbitofrontal.



**Figura 2.** Estudio de resonancia magnética-secuencia 3D-frontal.

Nota: Imagen frontal donde se puede verificar el nivel de afectación tumoral en la región orbitofrontal de la corteza prefrontal.

emocional posoperatoria se verificó una extinción de los síntomas de ansiedad y de los niveles de estrés, pero la depresión mantuvo sus altos niveles de severidad con respecto a su manifestación clínica.

**DISCUSIÓN**

La descripción y análisis de este caso es importante para la neuropsicológica por dos razones fundamentales, la primera, porque permite una comparación de los cambios funcionales antes y después de la intervención quirúrgica, o sea, permite indagar sobre el funcionamiento cerebral en un determinado momento donde este se encuentra comprimido por un tumor y el funcionamiento, después de retirada la masa tumoral y que dejara de existir compresión encefálica; y la segunda, puesto que permite establecer relaciones entre los cambios neuroanatómicos y las alteraciones neuropsicológicas y emocionales de la persona afectada con este tipo concreto de enfermedad oncológica, esteseoneuroblastoma (Desjardins, Solomon, Janzen, Bartels, Schulte, Chung & Barrera, 2020; Da Silva, 2021; Dulguerov, Allal & Calcaterra, 2001).

En este sentido, importa indagar sobre los hallazgos recogidos desde las aplicaciones de la WISC, y considerando los tres índices medidos, comprensión verbal, donde se aplicó la subprueba de semejanzas, que explica una cierta incapacidad para la asociación de ideas y abstracción verbal; y la subprueba de información que acentúa la falta de iniciativa para emprender actividades, ausencia de energía para evaluar las circunstancias del entorno, y desmotivación para actividades rutinarias (Gonçalves, Simões & Castro-Caldas, 2014). En el índice de razonamiento perceptivo se aplicó la subprueba cubos que debido a su puntuación propone limitaciones para el análisis y síntesis visual, y para la reproducción abstracta; mientras que el índice de velocidad de procesamiento, a través de la subprueba de cancelación sugiere limitaciones en el proceso atencional y procesamiento de la información visomotora (Gonçalves, Simões & Castro-Caldas, 2017).

Conforme los resultados de ambas aplicaciones neuropsicológicas, y con base en el manual de la prueba WISC, fue posible verificar, así como se describió inicialmente, que el neuroblastoma olfatorio, a partir de su afectación en la cavidad nasal y compresión de la corteza prefrontal, genera alteraciones al nivel de la memoria y atención, y que además, dichos cambios neuropsicológicos mejoraron después de la intervención quirúrgica (Da Silva & Carvalho, 2022; Gutiérrez & Fajardo, 2013; Noggle & Dean, 2013; Román, et al., 2007). Debe considerarse que el índice de comprensión verbal incide en la medición de la atención y memoria de corto plazo desde la conceptualización, conocimiento y expresión verbal; bien como el índice razonamiento perceptivo, a partir del cual se valoran las mismas funciones, pero con fundamento en el razonamiento fluido y la percepción (Da Silva, 2021; Gonçalves, Simões & Castro-Caldas, 2017).

La distinción general de los hallazgos neuropsicológicos de ambas evaluaciones permite pensar sobre las debilidades y fortalezas del proceso de curación o descompresión del encéfalo. En este sentido, debe identificarse el hemisferio afectado, siendo que en este caso concreto sería el izquierdo o dominante, y pensar que la mayor compresión se produjo desde el núcleo del tumor hacia las vías de expansión que se direccionaron al hemisferio derecho. En la mitad izquierda, al ser extirpada la masa tumoral y frente al proceso de rehabilitación natural del cerebro, los cambios asociados a la atención y memoria mejoraron drásticamente (Da Silva, 2021; Gehring, Sitskoorn, Aaronson & Taphoorn, 2008; Diamond, 2013). Sin embargo, también fue posible corroborar lo que otros dos trabajos de investigación concluyeron, alteraciones en las funciones ejecutivas sin mejoría frente a la cirugía (Da Silva & Carvalho, 2022; Noggle & Dean, 2013).

En efecto, los cambios asociados a las funciones ejecutivas, pero que no se pueden desasociar a los mecanismos atencionales, se midieron desde la WISC, por vía del índice de la velocidad de procesamiento; siendo que el muy bajo puntaje de la subprueba de cancelación confiere con las limitaciones en el

**Tabla 1.** Medición Neuropsicológica - WISC

Área de medición	Subprueba	Preoperatorio		Posoperatorio	
		Puntaje	Clasificación	Puntaje	Clasificación
Comprensión verbal	Semejanzas	11	Baja	19	Medio
	Información	7	Baja	12	Medio
Razonamiento perceptivo	Cubos	0	Cancelado	30	Bajo
Velocidad de procesamiento	Cancelación	3	Muy Bajo	2	Muy Bajo

Nota: los puntajes son naturales – Baremo normativo de la prueba.

**Tabla 2.** Clasificación de la Figura Compleja de Rey.

		Tiempo	Descripción
Preoperatorio	Copia	9:37	Impreciso e incoherente
	Reproducción	18:43	Muy impreciso e incoherente
Postoperatorio	Copia	7:45	Impreciso pero coherente
	Reproducción	15:04	Impreciso e incoherente

Nota: los puntajes son naturales – Baremo normativo de la prueba.

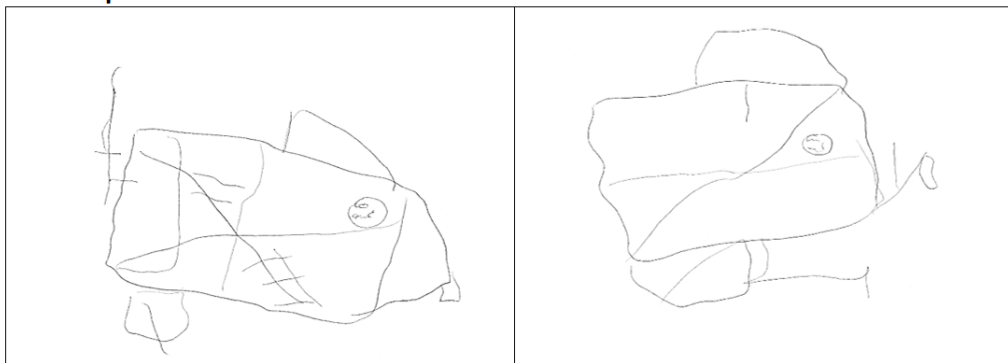
procesamiento de la información visomotora, con una delimitación de la calidad y cantidad de información recogida desde el entorno y de las relaciones que hacen parte de un determinado contexto (Gonçalves, Simões & Castro-Caldas, 2014, 2017). Las dificultades en las funciones ejecutivas también se evidencian desde los resultados presentados en la figura compleja de Rey, esta prueba incide, esencialmente, en la evaluación de la capacidad del individuo para planificar, organizar y construir estrategias tanto en la copia como en la reproducción, habilidades que son parte del concepto ejecutivo (Jamus & Mader, 2005; Rey, 1997, 2002).

Si pensamos desde una perspectiva anatómica podríamos indagar sobre las consecuencias teóricas, por comprensión, de una afectación de la cavidad nasal con respecto a la corteza prefrontal derecha, que en este caso está afectada por aplastamiento. Así siendo, y debido a las especificidades de la corteza prefrontal, se esperarían cambios en la abstracción, monitoreo metacognitivo, conocimiento semántico y selección de objetivos, con acentuada debilidad en regulación emocional entre los

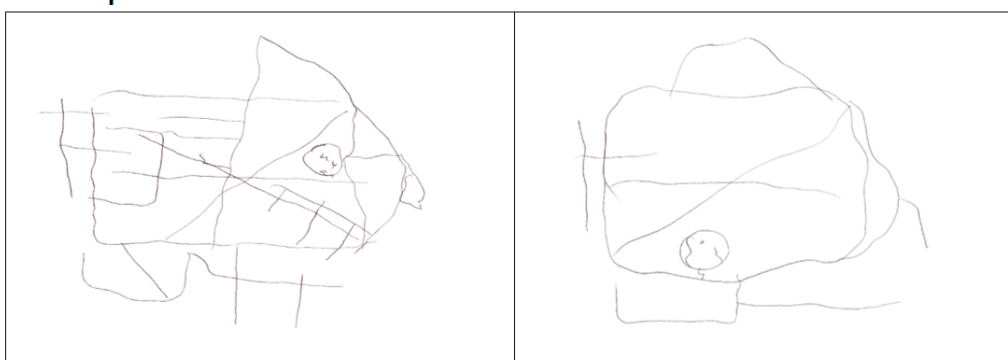
juicios que presenta de su desempeño y del desempeño real, y dificultad para presentar buenas estrategias de afrontamiento. Aunque no se encontraron trabajos de investigación sobre las alteraciones de humor en la corteza prefrontal, por tumoración de tipo: neuroblastoma olfatorio, es sabio, que esta región es responsable por la regulación de las emociones (Bayard, Buzón & Rodríguez, 2005; Santini, Talacchi, Squintani, Casagrande, Caspasso & Miceli, 2012).

Los datos recogidos a través de la historia clínica y entrevista semiestructurada permitieron indagar que el paciente presentaba ya antes de la caída una diversidad de cambios emocionales, y que probablemente estarían asociados a la comprensión de la corteza prefrontal en el hemisferio derecho, como referido anteriormente. Su proceso de rehabilitación e intervención psicológica serán indispensables para su recuperación, principalmente, para que pueda retomar sus tareas personales, familiares y sociales. Los síntomas depresivos podrían perdurar en el tiempo, manteniendo su cronicidad, sin embargo el impacto de estos síntomas podría verse minimizados con estrategias de

### Preoperatoria



### Posoperatorio



**Figura 3.** Copia y reproducción de la figura compleja de Rey

**Tabla 3.** Regulación Emocional EDAE (DASS-21).

	Estrés		Ansiedad		Depresión	
	Puntaje	Clasificación	Puntaje	Clasificación	Puntaje	Clasificación
Preoperatorio	9	Leve	6	Moderada	11	Severo
Posoperatorio	5	Ausente	2	Ausente	10	Severo

Nota: los puntajes son naturales – Baremo normativo de la prueba

afrentamiento y de regulación de las emociones, lo mismo con las alteraciones en las funciones ejecutivas, las cuales puede que no presenten tanto impacto, debido a que el paciente está jubilado y como tal, no relato ninguna actividad con incidencia creativa (Da Silva, 2021; Diamond, 2013; Noggle & Dean, 2013; Talacchi, Santini & Savazzi, 2011).

A modo de conclusión, parece fundamental referir que las afectaciones presentadas en el paciente debido a una enfermedad oncológica cerebral de tipo estesonuroblastoma, están asociadas, sobre todo, a procesos creativos que implican con la operatividad de las funciones ejecutivas, pensando en la planificación de acciones u objetivos, y la flexibilidad en los cambios de estrategias; además, del trastorno depresivo crónico. Ambas situaciones están relacionadas con el impacto de la compresión tumoral, una por alteración en las redes neuronales y la otra por cambios en el flujo bioquímico, siendo que lo más interesante del caso, parece ser la forma en como los efectos de la compresión a larga distancia es más perjudicial que el aplastamiento cerebral por el mismo núcleo de la tumoración (Noggle & Dean, 2013; Santini, Talacchi, Squintani, Casagrande, Capasso & Miceli, 2012; Talacchi, Santini & Savazzi, 2011).

#### Limitaciones y sugerencias para futuras investigaciones.

Dependiendo del estado de salud del paciente y de su capacidad para estar despierto y activo, sería importante aplicar una batería neuropsicológica completa, siendo que será bastante difícil en la fase de preoperatoria. Igualmente se recomienda la aplicación de una prueba de personalidad que permita identificar los principales rasgos del paciente y pensar en una aproximación entre los síntomas y lo que puede depender del carácter o temperamento de este. Por fin, hubiera sido interesante realizar una consulta con los profesionales de la salud que le seguían por sus problemas crónicos y por supuesto, con su médico de cabecera, siendo que en este caso el que no fueran parte del Sistema Nacional de Salud portugués dificultó ese contacto.

#### ORCID

Charles Ysaacc da Silva Rodrigues: <https://orcid.org/0000-0002-3545-610X>

#### CONTRIBUCIÓN DE LOS AUTORES

Charles Ysaacc da Silva Rodrigues: Concepción y redacción del manuscrito, recolección de datos y análisis de los datos, orientación metodológica y aprobación de la última versión.

#### FUENTE DE FINANCIAMIENTO

El presente estudio fue autofinanciado.

#### CONFLICTO DE INTERESES

El autor expresa que no hubo conflictos de intereses al recoger los datos, analizar la información ni redactar el manuscrito.

#### AGRADECIMIENTOS

A los servicios de Neurocirugía del Centro hospitalario Universitário de Lisboa-Central, específicamente al servicio 12 del Hospital Santo António dos Capuchos y del servicio 10 del Hospital de São José, en Lisboa, Portugal; al Dr. Carlos Calado, neurocirujano de este hospital, al paciente y a sus familiares por el apoyo y disponibilidad.

#### PROCESO DE REVISIÓN

Este estudio ha sido revisado por dos pares externos en modalidad de doble ciego (César Argumedos De la Ossa y Samantha Quishpe). El editor encargado fue [Renzo Rivera](#). El proceso de revisión se encuentra como material suplementario 1.

#### DECLARACIÓN DE DISPONIBILIDAD DE DATOS

No aplicable.

#### DESCARGO DE RESPONSABILIDAD

Los autores son responsables de todas las afirmaciones realizadas en este artículo.

#### REFERENCIAS

- American Psychological Association (2020). *Manual de Publicaciones de la American Psychological Association* (3a ed.). México: El Manual Moderno.
- Apóstolo, J. L. A., Mendes, A. C., & Azeredo, Z. A. (2006). Adaptação para a língua portuguesa da Depression, Anxiety and Stress Scale (DASS). *Revista latino-americana de enfermagem*, 14(6): 01-09. doi: <https://doi.org/10.1590/S0104-11692006000600006>
- Akaki-Caballero, M., & Guzmán-Romero, A. K. (2015). Estesonuroblastoma: reporte de caso y revisión de la literatura. *Revista de Especialidades Médico-Quirúrgicas*, 20(2): 219-225.
- Alegria-Loyola, M. A., Galnares-Olalde, J. A., & Mercado, M. (2017). Tumores del sistema nervioso central-Artículo de Revisión. *Revista Médica del Instituto Mexicano del Seguro Social*, 55(3):330-40.
- Aljure, V. J., Pulido-Arias, E. A., Rodríguez-Monroy, J. A., Rodríguez-Mateus, M. N., & Ramos-Hernández, J. A. (2016). Diagnóstico diferencial de lesiones cerebrales con realce en anillo en tomografía computarizada y resonancia magnética. *Revista de la Facultad de Ciencias de la Salud*, 13(2): 159-158. doi: <http://dx.doi.org/10.21676/2389783X.1721>.
- Barrios, M. & Guardia, J. (2010). Relación del cerebelo con las funciones cognitivas: evidencias neuroanatómicas, clínicas y de neuroimagen. *Revista de Neurología*, 33(6):582-59.
- Benet, S. M., Garabal, J. A. G., Luis, J. H., Tacoronte, L. P., & Artazkoz, J. J. T. (2017). Estesonuroblastoma o neuroblastoma olfatorio, caso clínico. *Revista de otorrinolaringología y cirugía de cabeza y cuello*, 77(1):63-68. doi: 10.4067/S0718-48162017000100009.
- Bayard, L. G., Buzón, C. S., & Rodríguez, P. R. (2005). Estesonuroblastoma. Revisión de la literatura a propósito de dos casos. *Oncología*, 28(7):351-361.
- Da Silva, C. Y. R. (2021). *Neuropsicología de la Enfermedad Oncológica*. México: Amazon. ISBN-13: 979-8578606182.
- Da Silva, C. Y. R., & Carvalho, P. A. F. (2022). Complicaciones neuropsicológicas em pacientes con enfermedad oncológica cerebral: Una revisión de la literatura. *Analogía del comportamiento*, 21(1): 15-25. ISSN: 2790-5012.
- Desjardins, L., Solomon, A., Janzen, L., Bartels, U., Schulte, F., Chung, J., & Barreira, M. (2020). Executive functions and social skills in pediatric brain tumor survivors. *Applied Neuropsychology: Child*, 9: 83-91. doi: <https://doi.org/10.1080/21622965.2018.1522589>
- Diamond, A. (2013). Executive functions. *Annual Review of Psychology*, 64: 135-168. doi: 10.1146/annurev-psych-113011-143750.
- Dulguerov, P., Allal, A. S., & Calcaterra, T. C. (2001). Estesonuroblastoma: a meta-analysis and review. *Lancet Oncology*, 2(11):683-690. doi: 10.1016/S1470-2045(01)00558-7
- Dulguerov, P., & Calcaterra, T. (1992). Estesonuroblastoma: The UCLA experience 1970-1999. *Laryngoscope*, 102(8): 843-849. doi: 10.1288/00005537-199208000-00001
- Gehring, K., Sitskoorn, M. M., Aaronson, N. K., & Taphoorn, M. J. (2008). Interventions for cognitive deficits in adults with brain tumours. *Lancet Neurology*, 7(6), 548-560. doi: 10.1016/S1474-4422(08)70111-X
- Gonçalves, M. A., Simões, M. R., & Castro-Caldas, A. (2014). A systematic review on WAIS-III's research with a special focus on clinical studies. *Revista E-Psi*, 5(2), 51-85.
- Gonçalves, M., Simões, M. R., & Castro-Caldas, A. (2017). Interpreting WAIS-III performance after primary brain tumor surgery. *Applied Neuropsychology: Adults*, 24(1), 42-49. doi: <http://dx.doi.org/10.1080/23279095.2015.1084508>
- Gutiérrez, P., & Fajardo, C. (2013). Alteraciones neuropsicológicas secundarias a meningioma del surco olfatorio. *Revista Vanguardia Psicológica*, 4(1): 01-



16. ISSN: 2216-0701.
- Hernández, R., Fernández, C., & Baptista, P. (2014). *Metodología de la Investigación* (6a Ed.). México: McGraw Hill Educación.
- Jamus, D., & Mader, M. (2005). A figura complexa de Rey e seu papel na avaliação neuropsicológica. *Journal of Epilepsy and Clinical Neurophysiology*, 11(4), 193-198. doi: <https://doi.org/10.1590/S1676-26492005000400008>
- Kadish, S., Goodman, M., & Wang, C. C. (1976). "Olfactory neuroblastoma: a clinical analysis of 17 cases". *Cancer*, 37(3):1571-1576. doi: 10.1002/1097-0142(197603)37:3<1571::aid-cnrcr2820370347>3.0.co;2-l
- Lovibond, S. H., & Lovibond, P. F. (1995). *Manual for the Depression Anxiety Stress Scales*. (2nd. ed.) Sydney: Psychology Foundation of Australia.
- Marconi, M. A., & Lakatos, E.M. (2006). *Metodología Científica*. (4a ed.). São Paulo: Editora Atlas, S.A. ISBN: 85-224-3799-8.
- Nogge, C. A., & Dean, R. S. (2011). Brain tumors en C.A. Nogge, R.S. Dean, y A. M. Horton Jr. (Eds.), *Encyclopedia of neuropsychological disorders* (pp. 145-153). Nueva York, NY: Springer. ISBN: 978-0-8261-9854-9
- Nogge, C. A., & Dean, R. S. (2013). *The Neuropsychology of Cancer and Oncology*. Nueva York: Springer Publishing Company. ISBN: 978-0-8261-0817-3.
- Rey, A. (1997). *Rey: Test de copia y de reproducción de memoria de figuras geométricas complejas*. Madrid: TEA ediciones.
- Rey, A. (2002). *Teste de Cópias de Figuras Complexas*. Lisboa: Cegoc.
- Román, S. I. R., Galicia, R. D. L., Luviano, L., Yáñez, G., García, E. R., & Gutiérrez, L. H. (2007). Evaluación neuropsicológica pre y posquirúrgica de pacientes con tumor cerebral frontal. *Archivos de Neurociencias*, 12(1): 14-24.
- Santini, B., Talacchi, A., Squintani, G., Casagrande, F., Capasso, R., & Miceli, G. (2012). Cognitive outcome after awake surgery for tumors in language areas. *Journal of Neuro-Oncology*, 108(2): 319-326. doi: 10.1007/s11060-012-0817-4.
- Talacchi, A., Santini, B., & Savazzi, S. (2011). Cognitive effects of tumour ang surgical treatment in glioma patients. *Journal of Neuro-Oncology*, 103:541-549. doi: 10.1007/s11060-010-0417-0.
- Wechsler, D. (1999). *WAIS-III. Escala de inteligencia de Wechsler para adultos-III*. Madrid, TEA (Edición original, 1997).
- Wechsler, D. (2008). *WAIS-III: escala de inteligência de Wechsler para adultos - manual técnico (1ª ed.)*. Lisboa: Cegoc-Tea. ISBN 978-972-8817-44-2
- Wechsler, D. (2012). *WAIS-IV. Escala de inteligencia de Wechsler para adultos-IV*. Manual de aplicación y corrección. Madrid: NCS Pearson, Inc. Edición original, 2008.
- World Medical Association (1964) Declaration of Helsinki - Ethical Principles for Medical Research Involving Human Subjects. Recuperado en: <https://www.wma.net/policies-post/wma-declaration-of-helsinki-ethical-principles-for-medical-research-involving-human-subjects/>.
- Yin, R. K (1984). *Case Study Research: Design and Methods*. Sage Publications: California.